


# 眼瞼下垂與眼皮鬆垂



撰文：李熾禮醫生  
莊金隆醫生  
香港中文大學眼科中心

歲月催人，年齡給人留下歲月的痕迹；臉部的皮膚和肌肉隨着年紀起了明顯的變化，當步入中年後，明眸會變細，眼皮也變得累贅的，嚴重的話看東西也覺得不方便。眼瞼下垂 (blepharoptosis) 和眼皮鬆垂 (dermatochalasis) 是很多成年人常有的問題；輕微的患者或許沒有太大的感覺，但嚴重的不單會影響外觀，遮擋視力，甚至影響日常生活。



■正常上眼瞼的高度應剛好蓋過黑色瞳仁上邊緣一至1.5毫米

正常上眼瞼的高度應剛好蓋過黑色瞳仁上邊緣 (Limbus) 1 至 1.5 毫米；若上眼瞼的位置蓋多過色瞳仁上邊 1.5 毫米以上，或是上眼瞼比對另一只上眼瞼高度相差超過 2 毫米，便稱為眼瞼下垂。眼瞼下垂的成因可以分為先天性和後天性；先天性的通常在出生時已存在，原因是上提瞼肌 (levator muscle) 發育不完全；後天的通常在中年和老年人發生，原因是上提瞼肌鍵組織 (levator aponeurosis) 鬆弛。另一種跟眼瞼下垂很相似的情況是眼皮鬆垂，這是指上眼瞼皮膚鬆弛；患者上眼瞼位置及提瞼肌功能通常正常，用手指輕輕拉起上眼瞼皮膚，眼皮鬆垂的情況便可模擬改善了。部分患者亦可同時出現眼瞼下垂及眼皮鬆垂的情況。

後天性眼瞼下垂可有多種成因，如腦部第三條神經線癱瘓、Horner 綜合症、重肌無力症、先天性肌肉

病變、提瞼肌腱鬆、外傷和眼瞼腫瘤等。

## 藥物或手術治療

有時候，「假眼瞼下垂」也可以出現：如失明後的眼睛萎縮、眼睛摘除術後或眼眶創傷骨折後造成之眼眶凹陷 (Enophthalmos)、甲狀腺眼病對眼瞼上攀引起之眼瞼下垂 (contralateral lid retraction)、上斜視 (hypertropia)、眼眉下垂 (Brow ptosis) 及眼皮鬆垂 (dermatochalasis)。因此當病人認為自己有眼瞼下垂而求醫，醫生需要作一系列詳細檢查去斷定實際之成因，因每種眼瞼下垂之成因的處理方法不同。例如重肌無力症 (Myasthenia Gravis) 的眼瞼下垂通常是採用藥物治療為先。至於最常見及需要進行手術方法治療的原因是退化性提瞼肌腱鬆 (aponeurotic ptosis)。

對於適合接受眼瞼手術治療的病人，在進行眼瞼手術前，病人需要一次全面的眼睛狀況評估，包括提瞼肌的功能、淚液分泌測試、眼睛閉合時眼球是否有反射性翻白眼、角膜敏感度等檢查，以確定適合之手術方案及術後的護理方案以減少手術後之併發症如因眼睛閉合不全而引起的角膜潰瘍。

眼瞼下垂矯正手術的方法有多種，實際採用哪種手術方法會因眼瞼下垂的嚴重程度及提瞼肌功能的好壞而決定。如果提瞼肌功能正常，可使用縮短或切除部分提瞼肌或切除 Muller 肌組織方法，以加強其上抬功能。若提瞼肌功能太弱時，可利用自身筋膜、縫線或矽膠管做前額縫吊術 (sling operation)，連接提瞼肌及前額肌，額肌的力量可將下垂的眼瞼提起。

對成年患者來說，一般眼瞼手術是採用局部麻醉的方法，病人會在清醒情況下進行；局部麻醉方法的好處是醫生可以在手術過程中即時知道病人眼瞼上提後之效果，亦可以即時根據眼瞼上提後之高度和弧度形態作適當調整。現今眼瞼下垂手術也算是相當安全的手術，併發症的機會不太常見。

但也有少數機會病人可能眼瞼矯正太高，而引致眼瞼無法完全閉合的現象，容易造成眼角膜的不適或破損；嚴重的話需要再作手術來作調整；手術後初期病人需要常常利用人工滋潤淚水保持眼睛濕潤，由於眼瞼手術後常會導致睡覺時眼皮無法完全閉合，此時病人必須在睡前使用眼藥膏讓眼睛保持濕潤。另外，也

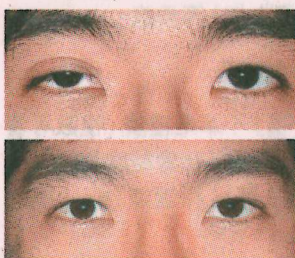
有少數病人可能因提瞼肌的功能不正常，而無法矯正至最理想的位置，或眼瞼的弧度不美觀，這方面可以採取手術來作調整。

## 切除多餘上眼皮

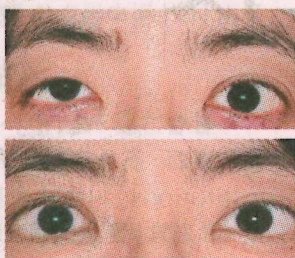眼皮鬆垂是指上眼瞼皮膚及皮下組織因老化及重力的作用，上眼瞼皮膚逐漸鬆弛下垂；常見於老年人或中年人士。起初，病者可能只是覺得外觀上眼睛變小或變成三角形不好看；往後日子，因上眼瞼皮膚持續遮住部分視線，令上方視野開始收窄，猶如戴上鴨嘴帽一樣，影響日常閱讀或駕駛；最後，眼皮可能會重得睜不開，甚至造成睫毛倒插，出現畏光、流淚、視力模糊等症狀，令病者感到極不舒服。

要治療眼皮鬆垂，一般需要用手術方法把鬆弛及多餘的上眼瞼皮膚切除。如病者伴隨有眼瞼下垂的情況，可同時作出矯正，但手術需時可能會延長一點。

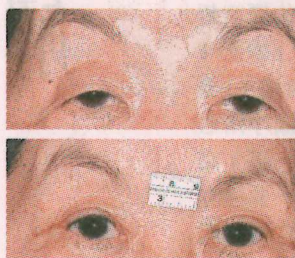
由於眼瞼下垂和眼皮鬆垂的手術方法不同，因此手術前之檢查尤其重要；對於有些老年人可能同時有眼瞼下垂及眼皮鬆垂的情況，合適之手術方案需於術前計劃及制訂清楚；假若診斷錯誤而採用了不合適之手術方法，例如只是切除多餘的上眼皮去治療同時患有眼瞼下垂及眼皮鬆垂的病人，手術後便會繼續出現眼瞼下垂之情況。



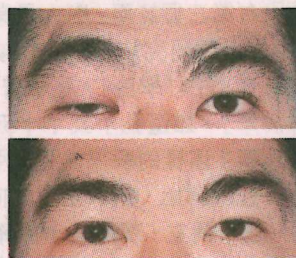■上：先天性眼皮上瞼下垂。下：經皮膚切口進行提瞼肌切除術，按病人要求保留單眼瞼。



■上：先天性眼皮下垂。下：經結膜（無疤）進行提瞼肌切除術及雙眼瞼塑造



■上：退化性眼皮下垂及眼皮鬆垂。下：合併上眼瞼整形術及 Muller 肌肉必除術



■上：先天性上瞼下垂，前額縫吊術後復發。下：經皮膚進行提瞼肌及眼瞼板切除術（術後三個月）