

急性結膜炎 致眼乾眼敏感

視力健康

撰文：郭佩璋醫生 香港中文大學眼科中心

結膜是覆蓋着眼皮和眼球表面的一片薄膜，有着保護眼睛作用。若結膜發炎，我們一般俗稱紅眼症，會引起眼紅、眼部不適、分泌物增加及視力下降。結膜炎可以分為急性和慢性；亦可分為感染性和非感染性。成因有很多，而急性結膜炎大多數由感染或敏感所引起。

眼淚水是由眼球上方的淚腺分泌，加上油脂所造成。健康的淚水是需要有健康的眼皮及淚腺功能。乾性角膜結膜炎，俗稱眼乾症，是因淚水分泌不足，而令患者感到乾澀、灼熱、流眼水、怕光及有異物感覺；嚴重者會影響角膜表皮，導致角膜表皮爆擦、磨損和潰瘍，因而影響視力。

眼乾症可以分為原發性和繼發性。原發性乾眼症未必能找到病因；繼發性眼乾症，患者可能本身患有一些類風濕病例如類風濕關節炎或紅斑狼瘡症等。

引致眼乾

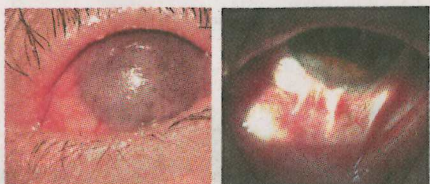
其他情況如眼皮問題，例如眼球突出或眼皮不能完全閉合，以致淚水分布不平均和淚水過度揮發，亦可導致眼乾症。長期佩戴隱形眼鏡或接受激光矯視手術者，通常比普通人患有眼乾症機會為高。

角結膜乾燥症：常見於40至50歲女性。早期症狀包括乾澀、灼熱感、異

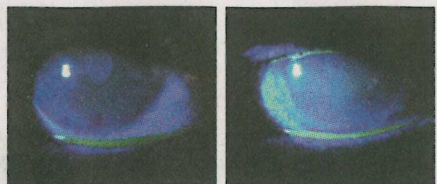
物感和視力疲勞。利用顯微鏡熒光劑檢查時，可看見角膜及結膜失去光澤及角膜有乾燥點。嚴重時可引起角膜潰瘍及血管增生，影響視力。

治療眼乾症，首先要處理根本問題，例如眼皮問題。病情輕微者可使用人工淚水及眼藥膏滋潤眼球表面。奧米加3有助舒緩眼乾。嚴重時有些病人需要使用類固醇或非類固醇藥物如環孢素A，減少嚴重併發症。亦可封閉淚管口，減少眼淚水流走。至於眼球突出或眼皮不能完全閉合而引起眼乾症，可利用外科手術，將眼球移入眼眶較正常位置和縫合眼皮。

乾燥綜合症：是一種慢性自體免疫炎症，屬於類風濕病，主要影響分泌腺器官，包括分泌眼淚水的淚腺和口水的唾液腺。患者以中年女性居多。因免疫系統過於活躍，引起分泌腺產生抗體，導致分泌腺發炎。病人亦會因唾液分泌減少，以致出現口乾和吞嚥困難。當抗體影響淚腺，會導致淚水分泌減少，使



圖為癩痕性黏膜類天疱瘡，右圖為結膜黏連。



角結膜乾燥症：圖左熒光劑顯示淚水分布不均，圖右角膜現乾燥情況。

季節性結膜炎通常發生於天氣轉變的時候，患者對花粉、塵埃等飄浮物過敏所致。



會出現乾性角膜結膜炎。此病屬於慢性風濕病，暫時沒有根治方法。主要是控制情況，減少併發症。治療眼乾症狀可使用人工淚水補充，亦可使用抗風濕病藥物。若病情嚴重，可施行小手術把淚管封閉。

敏感成因

過敏性結膜炎：當我們身體接受過某種致敏原刺激後，體內會產生抗體或致敏淋巴細胞。當身體再次接觸該抗敏原，便引起免疫系統強烈反應。最常見的原因是花粉症。症狀包括結膜發紅、痕癢、結膜腫脹和淚水增加。該症狀主要是由於肥大細胞，刺激結膜，令血管擴張，釋放組織胺(Histamine)等活性物質，刺激神經末梢，因而增加淚水分泌。

過敏性結膜炎治療主要是透過避免致敏原刺激、使用抗組織胺藥物穩定肥大細胞和使用非類固醇抗發炎藥物減少過敏反應；可以用眼藥水或口服藥物。

季節性結膜炎：此結膜炎通常發生於天氣轉變時，患者對花粉、塵埃物等飄浮物過敏所導致。發作時患者通常雙眼會有急性結膜炎，常伴有打噴嚏和流鼻水等症狀。這結膜炎屬偶發性，而一般對視力不會造成影響。

春季角膜結膜炎：此結膜炎多發生於天氣和暖季節，屬於復發性雙眼同時發作的角膜及結膜炎。此結膜炎多見於兒童及青少年，男性患者比女性多，患者個人或家庭多數同時患有濕疹、鼻敏感或哮喘。

病發時會有結膜炎及乳突狀增生；嚴重時會有角膜併發症，包括角膜斑塊和結痂，因而有機會影響視力。治療方法大多數要避免接觸致敏原。病情輕微時可以使用抗敏感眼藥水；若病情較反覆和嚴重，可以處方類固醇眼藥水，控制情況。

異位性結膜炎：病情和春季角膜結膜炎相若，而患者年紀比較大，成年患者一般都有異位性皮膚炎，常有眼皮

濕疹和臉上皮膚發炎等現象。而臨床診斷方法和治療方向都與春季角膜結膜炎相若。

老人常見

癩痕性黏膜類天疱瘡：類天疱瘡是一種罕見自身免疫性表皮下慢性大疱病，常發生於老年人。其病徵包括在皮膚上出現水疱及皮膚組織病理為表皮下水疱。患者血清中會有抗基底膜抗體。病發時患者軀幹及四肢會出現水疱。部分患者會在口腔及結膜上出現水疱及慢性發炎。病發初期會出現結膜炎，病情起初會比較輕微。一般局部性眼藥水均不可以控制病情。而大部分患者都需要服用口服或靜脈注射類固醇或非類固醇免疫系統抑制劑去控制病情。如不及早醫治，結膜可以產生疤痕和角膜病變，可以嚴重影響視力。

